

Case Report

경추부 및 하악부 약침 치료를 포함한 한의복합치료로 호전된 만성 메니에르병 환자 1례 - 증례 보고

김동주¹, 허경화¹, 이경화¹, 이해진², 조승연^{1,2,3}, 박정미^{1,2,3}, 고창남^{1,2,3}, 박성욱^{1,2,3*}

¹경희대학교 대학원 한방순환신경내과학교실, ²강동경희대학교병원 뇌신경센터 한방내과
³경희대학교 한의과대학 순환·신경내과

A Case of Chronic Meniere's Disease Improved by Korean Medicine Treatment Including Pharmacopuncture of Cervical and Temporomandibular Area - A Case Report

Dong-Joo Kim¹, Kyeong-Hwa Heo¹, Kyeong-Hwa Lee¹, Hye-Jin Lee²,
Seung-Yeon Cho^{1,2,3}, Jung-Mi Park^{1,2,3}, Chang-Nam Ko^{1,2,3}, Seong-Uk Park^{1,2,3*}

¹Department of Cardiology and Neurology of Clinical Korean Medicine, Graduate School, Kyung Hee University, Seoul, Republic of Korea

²Stroke and Neurological Disorders Center, Kyung Hee University Hospital at Gangdong, Seoul, Republic of Korea

³Department of Cardiology and Neurology, College of Korean Medicine, Kyung Hee University, Seoul, Republic of Korea

Meniere's disease is characterized by episodic vertigo, fluctuating hearing loss, tinnitus and ear fullness. The main pathological finding is endolymphatic hydrops, but the etiology of disease and effective treatment methods are still disputed. Recently, Cervical spine disorders(CSD) and Temporomandibular disorders(TMD) have been attracting attention as one of the causes of Meniere's disease. A 65-year-old female Meniere patient with musculoskeletal problems in the cervical and mandible area was treated by Korean medical therapies including pharmacopuncture treatment. After 5 weeks of treatment, there was no meaningful change in hearing level evaluated with pure tone audiometry, but the subjective symptoms of Meniere improved significantly. Numerical rating scale (NRS) decreased from 10 to 0 for hearing loss, 10 to 3 for tinnitus and 8 to 3 for ear fullness. Also NRS of cervicalgia was reduced from 5 to 0 after treatment. The result suggests that the Korean medical therapy including pharmacopuncture targeting CSD and TMD could be safe and effective method for patients with Meniere's disease.

Key Words : Meniere's Disease, Pharmacopuncture, Temporomandibular Joint Disorders, Cervical Spine Disorders, Case Report

• Received : 20 July 2023 • Revised : 22 August 2023 • Accepted : 22 August 2023

• Correspondence to : Seong-Uk Park

892 Dongnam-ro, Gangdong-gu, Seoul, Republic of Korea, Stroke and Neurological Disorders Center,
Kyung Hee University Hospital at Gangdong

Tel : +82-2-440-6217, Fax : +82-2-440-7171, E-mail : seonguk.kr@gmail.com

서론

메니에르병은 1861년 프랑스 의사인 Prosper Meniere에 의해 처음 기술된 질환으로, 재발성 현훈과 함께 청력 감소, 이명, 이충만감 등의 와우 증상을 특징으로 하는 만성 내이 질환이다¹⁾. 메니에르병의 병리소견으로는 내이의 내림프공간이 확장되어 있는 내림프수종이 대표적이며²⁾, 내림프수종으로 인한 막미로의 변형이나 파열 혹은 막미로의 폐쇄 등이 관찰될 수 있다^{3,4)}.

메니에르병의 병인은 아직까지 명확히 밝혀지지 않았으나, 해부학적 이상, 바이러스 감염, 알레르기나 자가면역 질환 등으로 추정되고 있다⁵⁾. 최근 한국에서 메니에르병의 유병률은 10만 명당 35.8 - 153명으로 보고되며⁶⁾ 그 진단 연령은 대체로 30대에서 50대로⁷⁾, 왕성한 사회적 활동을 하는 나이인만큼 효과적이고 빠른 치료법을 선택하는 것이 중요하나, 발병 원인이 명확하지 않은 질환의 특성상 치료법이 뚜렷하게 규명되지 않고 있다. 내림프수종의 완화 및 증상 개선을 위해 저염식 및 생활습관 교정 등의 보존적 치료, 이노제를 포함한 약물요법, 수술적 치료 등이 시행되고 있으나 대증적 치료라는 한계가 있으며, 그 효과에 대해서는 여전히 논란이 많다⁸⁾.

발병 원인의 다양성과 치료 방법의 한계로 인해 메니에르병에 대한 새로운 접근의 필요성이 대두되고 있으며, 최근에는 메니에르병의 병인 중 하나로 근골격학적 문제가 새롭게 거론되고 있는데, 특히 턱관절 부위의 이상, 후경부 근육의 긴장 등이 메니에르병과 강한 연관성이 있다고 제시되었다. 메니에르 환자들에게서 높은 빈도로 두통, 경부 통증, 어깨 비대칭, 경추성 현기증, 경추 정렬 불량 등이 관찰되며 이들은 목에 만성적인 스트레스를 초래하고, 경부의 움직임을 제한하여 경부의 체성 신경(somatic nerve)의 자극을 변화시켜 현훈을 유발할 수 있다⁹⁾. 또한 흉쇄유돌근, 턱관절 근육의 압통점 발생시 귀의 깊숙한 곳과 이개 뒷부분에 방사통이 발생하며, 고막장근

에 영향을 미쳐 내이의 압력이 상승하여 청력의 감소 및 이충만감을 유발할 수 있다고 알려져 있다¹⁰⁾.

현재까지 메니에르병에 대해 보고된 한의학적 연구는 침구 치료와 한약 처방을 활용한 증례보고¹⁰⁻²⁰⁾가 대부분이며, 이외에도 최근 한의치료의 임상 동향을 조사한 연구²¹⁻²³⁾, 네트워크 약리학을 통해 특정 처방의 활성 성분과 치료 기전을 고찰한 연구^{24, 25)} 등이 있다. 약침 치료, 침구 치료를 포함한 한방치료는 근골격학적 문제의 해결을 통해 메니에르병의 증상을 완화시키는 좋은 접근이 될 수 있을 것으로 사료되나, 관련된 증례는 아직 보고된 바 없는 실정이다. 이에 미국이비인후과학회(American Academy of Otolaryngology, AAO) 진단기준²⁶⁾ 상 definite Meniere's disease에 해당하며 하악 부위 및 경추부, 견배부의 근육학적 문제를 동반한 환자에게 약침 치료를 포함한 한방복합치료를 시행하였고, 약 한 달간의 입원 치료 결과, 난청, 이명 및 근골격계 통증의 유의한 호전을 관찰하였기에 본 증례를 보고하는 바이다.

증례

본 연구는 후향적 증례보고 1례로서, 강동경희대학교한방병원 기관생명윤리위원회(Institutional Review Board, IRB)의 심의면제를 승인받아 진행하였다(심의번호: KHNMC0H 2023-07-004).

1. 병력

본 환자는 신장 166 cm, 체중 64 kg, 보통 체격의 56세 여환으로 2015년 2 - 3시간 지속되는 회전성 현훈 발작 및 우측 귀 난청으로 ○○대학병원 이비인후과 내원하여 메니에르병 진단 및 약물 치료 시작하였다. 이후 우측 난청 악화 및 1년에 2 - 3회의 빈도로 현훈 발작 지속되던 중, 2020년 06월 좌측 청력 저하 발생하였고 이후 1년에 2 - 3회 갑작스러운 좌측 청력 저하 발생하였으나 2 - 3일 후 자연 회복되

었다. 2022년 07월 □□대학병원 이비인후과 f/u 중 우측 청력 20% 잔여되었다는 고도 난청 소견 듣고 우측 보청기 착용하였으나, 보청기 고장으로 2022년 12월 이후 미착용하였다. 2023년 01월 현훈 발작 재발하였으며, 좌측 난청 악화 지속되어 이에 대한 한의 치료받고자 2023년 2월 13일 본과 입원 치료를 시작하였다. 과거력으로 2022년 고지혈증 진단받아 양약 복용하였고, 음주력, 흡연력 및 가족력 별무하였다.

2. 환자의 증상과 진단적 평가

본원 내원 당시 주소증으로 2020년 6월부터 발생한 소리가 뚜렷하지 않고 퍼지게 들리는 느낌의 좌측 난청 호소하였으며, 좌측 귀에서 웅웅거리는 소리의 이명 및 이충만감 동반되었다. 2023년 1월 이후 회전성의 현훈 발작은 발생하지 않았으나 기립시 발생하는 NRS 2 - 3의 비회전성 어지럼증 잔여하였다. 또한 좌측 후경부에서 견갑골 내측까지 육신거리는 통증 NRS 5로 지속되었으며, 해당 부위의 심한 경결 및 압통을 확인할 수 있었다. 추가적으로 입원 27일차 양측 頰車穴 부위의 강한 경결 및 압통 확인되었다.

상기 환자는 2020년 10월경 타 병원에서 시행한 뇌 자기공명영상 상 기질적인 이상이 발견되지 않아 청신경 종양 및 일과성 뇌허혈 발작 배제하였으며, 현훈 발작이 20분 - 12시간 이내로 지속되는 특징을 보여 양성 돌발성 체위성 현훈(Benign paroxysmal positional vertigo, BPPV), 전정신경염 배제하였고, 편두통이 동반되지 않으며 청력 소실이 초기에 일측성으로 나타났다는 점에서 전정 편두통 배제하였다. 돌발성 난청은 감각신경성 난청이 몇 시간 혹은 며칠에 걸쳐 갑자기 나타나고 이 때 현훈이 동반되는 경우가 있어 메니에르병과의 감별이 어려울 수 있으나, 돌발성 난청에서 나타나는 현훈은 전정신경염의 현훈과 비슷한 양상으로 1회성으로 나타나는 경우가 대부분이다. 본 증례의 환자는 현훈이 1년에 2 - 3회의 빈도로 반복적 재발하여 돌발성 난청을 배제하였다.

메니에르병의 AAO 진단기준은 특징적 임상 병력과 청력검사만으로 이루어져 있으나, 메니에르병 진단의 민감도와 특이도를 높이기 위해 청력검사 외에도 온도안진검사, 탈수검사, 전기와우도검사 등의 추가 검사를 시행하고 있다²⁷⁾. 청력검사 상 메니에르병 발병 초기에 일측성의 변동성 감각신경청 난청이 저주파수대에서 시작되며, 2 KHz에서 가장 청력이 좋은 ‘텐트형 청력’을 보이는 경우가 흔하다. 후기에는 저음역의 난청 또한 진행되어 점차 수평형의 결과를 보이며, 약 20 - 50%에서 양측성 병변으로 나타난다²⁷⁾. 본원 입원 당시 시행한 순음청력검사상 0.5 KHz, 1 KHz, 2 KHz, 4 KHz의 평균이 우측 65 dB, 좌측 27.5 dB 이었으며, 기도와 골도 청력에 모두 손실이 있고, 기골도차가 없는 감각신경성 난청의 양상을 보였다. 전기와우도검사는 전극을 고막이나 달팽이관의 외벽에 위치시키고 소리 자극을 주어 유발되는 전위를 측정하여 와우 기능을 확인하는 검사로, 임상적으로 가중전위(summating potential, SP)와 활동전위(action potential, AP)의 비가 0.25 이하이면 정상이고, 이 비율이 0.37 이상이면 내림프수종으로 진단된다²⁷⁾. 본 증례의 환자가 2021년 2월에 타 병원에서 시행한 전기와우도검사 상 좌측 귀의 SP/AP ratio가 0.596으로 내림프수종의 소견에 부합하였다.

온도안진검사는 양측 귀에 냉수와 온수를 교대로 넣어 어지럼을 유발해 전정 기능의 차이를 비교하는 검사로 초기 메니에르병에서는 결과가 정상일 수 있어 메니에르병 환자의 50%에서만 이상 소견을 보인다고 알려져 있다²⁸⁾. 2021년 2월 타 병원에서 시행한 온도안진검사 상 좌측 귀에서는 냉온자극에 대한 반응이 정상인 반면 우측 귀의 냉온 자극에 대한 반응과 전정 기능은 저하되어 있는 것을 확인할 수 있었다.

현재 메니에르병의 진단에 널리 사용되고 있는 AAO 진단기준(2015)⁵⁾ 상 메니에르병 현훈은 최소 20분 이상 지속되며 자발적으로 발생하는 회전성 현훈으로, 의식 소실 등 다른 신경학적 징후는 없어야 한다. 난청은 청력검사를 통해 확인되는데 양측성 메

니에르병으로 진단하기 위해서는 0.5 KHz, 1 KHz, 2 KHz, 4 KHz의 순음청력평균이 모두 25 dB 이상 높아야 한다. 본 환자는 20분 - 12시간 지속되는 회전성 현훈이 수 회 발생하였으며, 청력검사서 감각 신경성 난청이 양측에서 확인되었고, 변동성의 청각 증상(난청, 이명 및 이충만감)이 동반되었으며 다른 원인은 배제되었으므로, 명확한(definite) 메니에르병에 해당하였다. 따라서 임상적인 경과와 증상, 검사 결과 등을 고려하였을 때, 본 환자는 2015년 메니에르병으로 재발성 현훈 발작, 우측의 일측성 난청 발생하여 이후 우측 고도 난청으로 진행하였고, 2020년 6월 좌측으로 난청, 이명 및 이충만감 등의 청각 증상이 진행된 양측성 메니에르병으로 진단하였다.

3. 사상체질 및 병증진단

본 증례의 환자는 신장 166 cm, 체중 64 kg으로 보통의 체격이었고, 체간측정법 상 제1선부터 5선까지 34-33-31.1-32.1-32.1 cm로 가슴과 어깨 부분이 발달된 소양인의 체형을 보였다. 외관상으로는 관골이 발달하였으며, 턱은 뾰족하고 눈매가 날카로운 특징을 보였다. 평소 식욕과 소화가 양호하며 대변은 1일 1회 빠르게 수 분내 배변하며 후증감이 없었다. 이러한 소증과 체형기상, 용모사기를 종합하여 소양인으로 진단하였다. 환자는 평소 땀이 적고, 구건 및 구갈의 증상이 없으며, 신체통과 두통 등의 증상이 있어 脾受寒表寒病으로 판단하였으며, 심하 부위 막힌 듯한 답답함, 복진 상 巨闕穴, 中脘穴 부위 압통 및 경결 관찰되어 結胸證으로 판단하여, 荊防導赤散에 茯苓, 澤瀉를 가미한 導赤降氣湯을 처방하였다.

치 료

본 환자는 2023년 2월 13일부터 2023년 3월 18일까지 35일간 입원하여, 한약 치료, 약침 치료, 침 치료, 전침 치료, 뜸 치료, 경피 전기 자극술을 받았다. 한약 치료로는 입원 1 - 27일차 導赤降氣湯 2첩을

전탕하여 120 ml씩 하루 3회(매 식후 2시간) 복용하였으며, 입원 28 - 34일차에는 脾受寒表寒의 병리가 심화된 逆證에 사용하는 加味地黃湯을 같은 방법으로 복용였다(Table 1).

약침치료는 SU어혈약침(남상천원외탕전실 조제)을 양측 翳風, 完骨, 風池, 風池 下2寸, 風池 下4寸, 風池 下6寸, 天鼎, 扶突, 肩貞, 天宗을 포함하여 SCM 및 후경부, 견배부에 경결, 압통을 보이는 阿是穴에 치료를 시행하였으며, 턱관절 부위의 강한 경결이 확인된 입원 27일차 이후 下關, 頰車에 추가적으로 약침치료를 시행하였다²⁹⁾. 약물은 1 cc 일회용 주사기(화진메디칼, 한국)을 이용하여 부위에 따라 깊이 0.5 - 1 cm, 용량 0.1 - 0.3 cc씩 주 6회 주입하였다.

침치료는 멸균된 일회용 스테인리스 호침(0.25*30 mm, 동방침구제작소, 한국)을 사용하여 百會(GV20), 양측 風池(GB20), 風池 下2寸, 風池 下4寸, 耳門(TE21), 聽宮(SI19), 聽會(GB2), 合谷(LI4), 內關(PC6), 曲池(LI11), 足三里(ST36), 太衝(LR3)의 경혈을 주로 하여 입원 기간 동안 1일 1회 0.5 - 1.5 cm 자입한 후 20분간 유침하였다.

전침치료는 동일한 일회용 스테인리스 호침(0.25*30 mm, 동방침구제작소, 한국)을 사용하여 양측의 耳門(TE21) - 聽會(GB2), 天容(SI17) - 扶突(LI18), 合谷(LI4) - 足三里(ST36)을 연결하여 총 6쌍에 전기 자극을 가하였으며, 턱관절 부위의 강한 경결이 확인된 입원 27일차 이후 양측 下關(ST7) - 頰車(ST6)를 연결하여 전침자극을 추가하여 시행하였다(STN-330, StraTek, 한국). 환자가 자극을 느끼고 근육의 가벼운 수축이 일어나는 정도의 강도와 3 Hz의 빈도로 전기 자극을 15분씩 주 6회 시행하였다.

경피 전기 자극술(Transcutaneous Electrical Nerve Stimulation, TENS)은 경추부 통증 완화를 목표로 주 6회, 양와위 자세에서 양측 翳風(TE17)과 大椎(GV14)에 부착하여 실시하였다.

메니에르병과 고지혈증 관련 양약인 Dichlozid tab. 25 mg 0.5T 1일 1회, Meniace tab. 6 mg 1T 1

일 3회, Tanamin tab. 80 mg 1T 1일 3회, Crestor Tab. 10 mg 1T 1일 1회를 입원 기간 동안 변동 없이 유지하여 복용하였다.

임상평가지표 및 치료 경과

1. 임상평가지표

본 증례에서는 환자 스스로가 느끼는 난청과 이명의 증정도, 불쾌감, 삶에 미치는 영향과 후경부 및 견배부 통증의 강도를 평가하기 위해 숫자 평가 척도 (Numeric Rating Scale, NRS)를 사용하였으며, 청력 손상의 호전도를 파악하기 위하여 순음청력검사

(Pure Tone Audiometry, PTA), 어음명료도검사 (Speech Audiometry, SA)를 활용하였다. 이명과 현훈을 평가하기 위해 한국어판 이명 장애지수 설문지 (Korean Tinnitus Handicap Inventory, K-THI)와 어지럼 장애지수 설문지(Dizziness Handicap Inventory, DHI)를 활용하였다(Fig. 1).

NRS는 환자가 호소하는 주관적인 증상이나 통증의 정도를 객관화하고 계량화하기 위한 방법 중 하나로, 0점은 증상이 전혀 없는 상태, 10점은 증상이 가장 심하여 일상적인 활동이 불가능한 상태로 정의하여 환자가 느끼는 주관적인 증상의 정도를 점수로 표현하도록 하였으며, 입원시부터 매일 동일한 시간에

Table 1. The Composition of Herbal medicine, per Pack

Herbal name	Botanical name	Amount(g)
Dojukgangi-tang		
生地黃	<i>Rehmannia glutinosa</i>	12
木通	<i>Akebiae Caulis</i>	8
瓜蒌仁	<i>Trichosantes Kirilowii</i>	6
玄蔘	<i>Scrophularia buergeriana</i>	6
獨活	<i>Aralia continentalis</i>	4
羌活	<i>Ostericum Koreanum</i>	4
荊芥	<i>Schizonepeta tenuifolia</i>	4
前胡	<i>Anthriscs aemula</i>	4
防風	<i>Ledebouriella seseloides</i>	4
白茯苓	<i>Poriacocos Wolf</i>	4
澤瀉	<i>Alisma canaliculatum</i>	4
Gami-jiwhang-tang		
生地黃	<i>Rehmannia glutinosa</i>	16
熟地黃	<i>Rehmanniae Radix Preparata</i>	16
牡丹皮	<i>Moutan Radicis Cortex</i>	8
山茱萸	<i>Cornus officinalis</i>	8
澤瀉	<i>Alisma canaliculatum</i>	8
白茯苓	<i>Poriacocos Wolf</i>	8
玄蔘	<i>Scrophularia buergeriana</i>	8
獨活	<i>Aralia continentalis</i>	4
荊芥	<i>Schizonepeta tenuifolia</i>	4
羌活	<i>Ostericum Koreanum</i>	4
防風	<i>Ledebouriella seseloides</i>	4

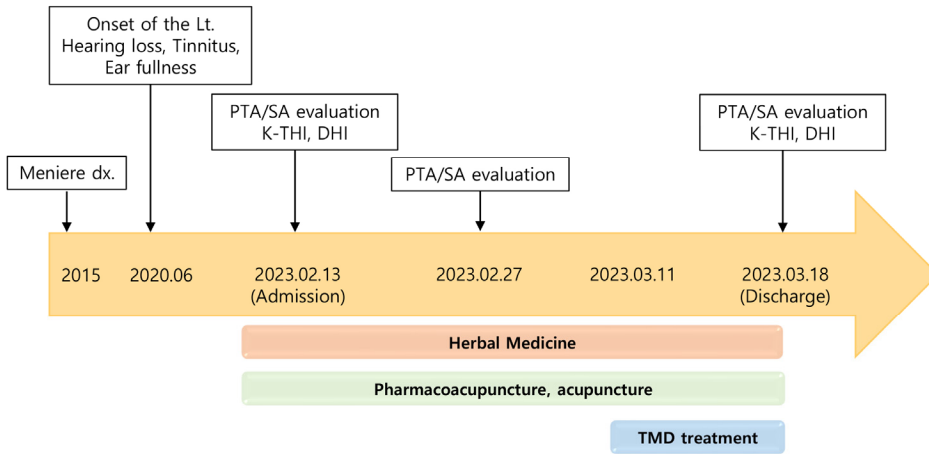


Fig. 1. Timeline of treatment

PTA, Pure Tone Audiometry; SA, Speech Audiometry; K-THI, Korean Tinnitus Handicap Inventory; DHI, Dizziness Handicap Inventory; TMD, Temporomandibular disorders

문진하여 변화를 평가하였다³⁰⁾.

PTA는 순음을 전기적으로 발생시켜 각 주파수별 청력역치를 측정하여 청력 손상 정도, 양상 및 유형을 파악하는 검사방법으로, 메니에르의 AAO 진단기준에서 PTA는 병력과 함께 가장 중요한 요소이다⁵⁾. 청력 변동성은 0.5 KHz, 1 KHz, 2 KHz, 4 KHz 순음청력평균 10 dB 이상의 변화, 어음청력검사의 경우 어음 명료도 15% 이상의 변화로 정의된다²⁸⁾. 난청의 중증도는 0.5 KHz, 1 KHz, 2 KHz, 4 KHz 4개 주파수의 평균 청력 역치를 이용해 ISO(International organization for standardization)의 Classification of Hearing Loss³¹⁾를 기준으로 판단하였으며, 청력의 회복 정도는 Siegel's Criteria³²⁾에 근거하여 판단하였다. 입원 1일차, 입원 13일차, 입원 34일차에 총 3회 측정하였다.

K-THI는 THI를 한국어로 번역하여 표준화한 한국판 이명 척도로, 총 25문항(기능 하위 척도 11문항, 정서 하위 척도 9문항, 재앙화 하위 척도 5문항)으로 구성되며, 각 문항은 “아니오”, “가끔 그렇다”, “그렇다”로 표기한다³³⁾. “아니오”는 0점, “가끔 그렇다”는 2점, “그렇다”는 4점으로 점수를 계산하였다.

입원 1일차, 입원 34일차에 총 2회 실시하였다.

DHI는 어지럼증에 의한 일상생활의 장애를 평가하는 자기평가식 척도로, 총 25개의 설문 문항이 기능적, 감정적, 신체적 영역으로 구성되어 있다. 기능적 영역의 항목은 업무, 여가활동과 관련된 동작들의 내용, 감정적 영역은 현훈 발생에 따른 불안감 및 좌절 관련, 신체적 영역은 일상생활의 기본 신체동작에 관한 항목들이다³⁴⁾. 입원 1일차, 입원 34일차에 총 2회 실시하였다.

2. 치료경과

입원일 NRS를 이용하여 평가한 좌측 난청, 이명, 이충만감의 정도는 난청 및 이명 NRS 10, 이충만감 NRS 8이었으며, 이후 호전과 악화를 반복하며 불편감이 감소되었다. 치료 34일차 난청으로 인한 불편감은 소실되었으며, 이명 및 이충만감은 NRS 3으로 감소하였다.

또한 환자의 흉쇄유돌근, 상부승모근, 사각근, 견갑거근, 교근 등의 근육에 위치한 阿是穴의 통증 정도를 NRS를 사용하여 평가한 결과, 입원 당시 좌측 후경부에서 견갑골 내측까지 NRS 5의 통증을 호소

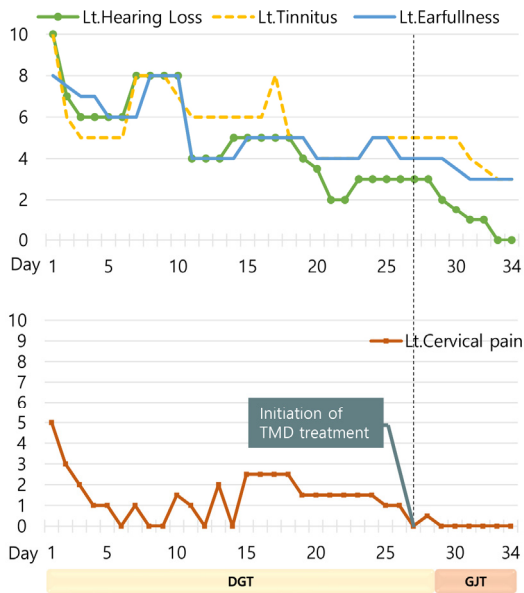


Fig. 2. Changes of NRS scores for chief complaints TMD, Temporomandibular disorders; DGT, *Dojukgangi-tang*; GJT, *Gami-jiwchang-tang*

하였다. 치료 시작 직후 통증은 큰 감소폭을 보였으며, 치료 27일차 이후 NRS 1 이하로 유지되었다(Fig. 2).

입원 1일차에 시행한 PTA 상 0.5 KHz, 1 KHz, 2 KHz, 4 KHz의 4개의 주파수에서 좌측 평균 역치가 27.5 dB로 측정되었고, ISO Classification of Hearing Loss 상 Mild(27 - 40 dB)에 해당하였다. 입원 13일차 시행한 순음청력검사서에서 좌측 0.5 KHz, 1 KHz, 2 KHz, 4 KHz의 4개의 주파수 평균은 28.75 dB였으며(Hearing loss level Mild), 입원 34일차 4개의 주파수 좌측 평균 역치는 26.25 dB이었다(Hearing loss level Normal, 10 - 26 dB)(Fig. 3). 치료 전과 치료 후 청력 호전이 15 dB 미만으로 Siegel Criteria 상 No improvement에 해당하였다. 좌측 귀의 SA는 세 번의 검사에서 모두 100%의 결과를 보여주었다.

입원 시 K-THI는 기능 영역 10점, 정서 영역 7점, 재양화 영역 5점, 총점 22점으로 경도(18점 이상, 36점 이하)로 분류되었으며, 치료 후에는 기능 영역 2

점, 정서 영역 1점, 재양화 영역 2점, 총점 5점으로 일상생활에 지장이 없는 군으로 분류되어 이명으로 인한 불편감이 크게 경감되었다(Fig. 4).

입원 시 회전성의 현훈 발작은 소실되고 비회전성의 어지럼증만 잔여된 상태였으며, DHI 결과 신체적 영역 2점, 기능적 영역 4점, 감정적 영역 4점으로 총점 10점이 측정되었으며, 치료 34일 차 재평가 결과 총점 2점으로 신체적 영역에서만 증상이 잔여하였다(Fig. 4).

환자의 관점

본과 입원 당시 환자는 좌측 귀의 소리가 뚜렷하지 않고 퍼지게 들리며 귀를 막고 있는 듯한 난청으로 인해 10 - 20 cm의 거리에서 나누는 대화소리가 잘 들리지 않아 종이에 써서 의사소통을 해야할 정도였으며 이로 인해 극심한 스트레스를 받았으나, 치료 후에는 주변인들과의 일반적인 대화에 불편감이 없으며 이명과 이충만감만 경미하게 잔여되는 정도라고 표현하였다. 후경부와 견배부의 약침 시술 직후 “답답했던 귀가 맑게 들리는 느낌이다”라고 하였으며, 후경부 및 견배부의 빠근했던 통증은 소실되고, 간헐적으로 무거운 느낌이 드는 정도라고 하였다.

고 찰

본 증례의 환자는 56세 여성 환자로 2015년경 회전성 현훈 발작 및 우측 난청 발생하여 이비인후과에서 메니에르병으로 진단받았으며, 좌측 난청은 2020년 6월 발생하였고 2023년 1월 이후 지속적으로 악화되어 좌측 난청, 이명, 이충만감을 주소로 한방치료를 받기 위해 본원에 내원하였다. 순음청력검사 상 좌측의 500 Hz - 4 KHz 영역 평균은 입원 당일 27.5 dB였으며, 치료 13일차에는 28.75 dB, 치료 34일차에는 26.25 dB로 측정되었다. Siegel's criteria로 평가한 순음청력검사에서는 의미 있는 호전도

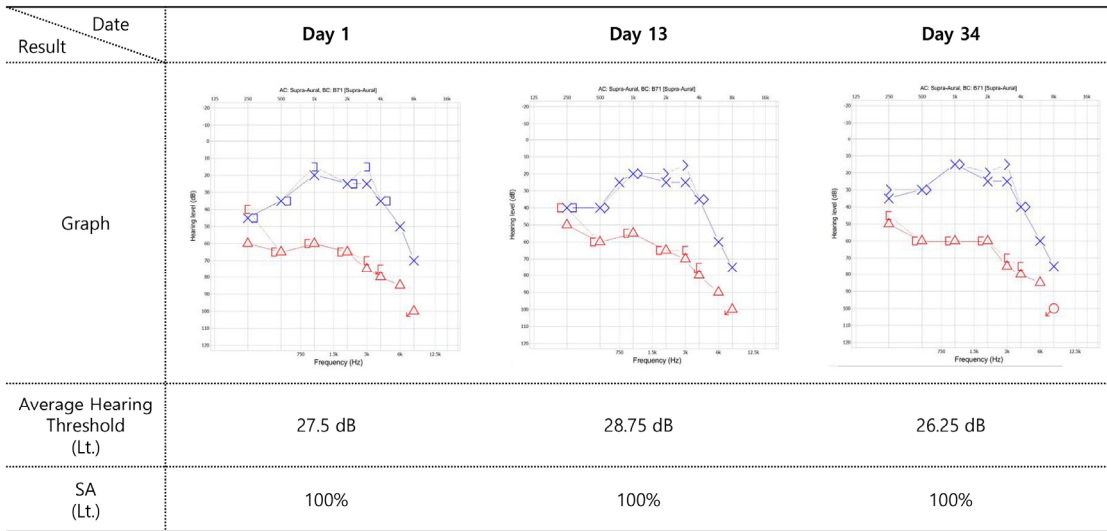


Fig. 3. The results of pure tone audiometry and speech audiometry

X : left ear AC unmasked] : left ear BC masked } : left ear BC unmasked △ : right ear AC masked [: right ear BC masked < : right ear BC unmasked

AC, Air Conduction; BC, Bone Conduction; SA Speech Audiometry

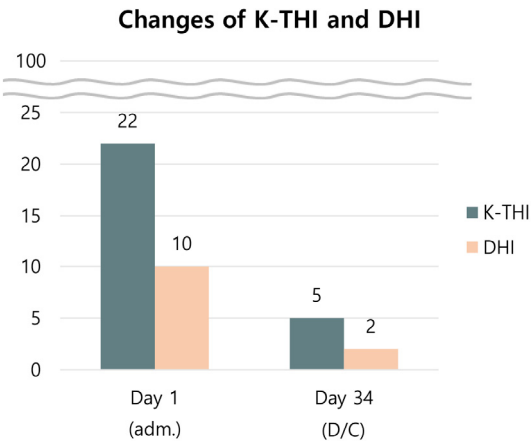


Fig. 4. Changes of K-THI and DHI score

를 보이지 못하였으나 환자의 주관적 호소 상 난청, 이명, 이충만감의 정도가 크게 감소하였다. 특히 하악부의 경결이 확인되어 추가적인 SU어혈약침 및 진침 치료를 시행한 치료 27일차 이후 감소폭이 커져 치료 종료 시 난청은 NRS 0, 이명 및 이충만감은

NRS 3이었다. K-THI 점수는 총점 22점에서 5점으로 감소하였으며, DHI 점수는 총점 10점에서 2점으로 감소하여 이명과 어지럼증의 개선을 확인할 수 있었다. 내이 증상과 동반하여 호소하던 좌측 견배부, 경추부의 통증 또한 감소하여 치료 27일차 이후 NRS 1 이하로 유지되었으며, 입원기간 동안 부작용은 발생하지 않았다. 환자의 주관적 호소 상 난청, 이명, 이충만감으로 인한 불편감이 크게 감소하였으나, 순음청력검사에서는 의미있는 호전을 보이지 못한 것은 환자의 이명, 이충만감의 감소로 인해 음성 지각, 음성 인식이 개선된 것과 관련이 있는 것으로 사료된다. 청력 저하가 있는 환자들에서 이명이 있는 환자들은 없는 환자들에 비해 이명의 크기에 커짐에 따라 순음 및 어음역치가 증가된다는 결과가 보고된 바 있어³⁵⁾, 본 환자에게 이명도검사 등을 추가적으로 활용하여 난청과 이명으로 인해 일상 생활에 영향 받는 정도를 다각도로 평가해볼 수 있을 것이다.

메니에르병은 현재까지 발병 원인이나 병태 생리

가 명확히 밝혀지지 않았으며, 현훈 발작의 예방 및 증상 완화, 청력 개선 및 악화 방지 등을 목표로 약물 치료, 외과적 요법, 보존적 치료 등이 제안되고 있으나, 그 효과에 대해서는 논란이 많은 상황이다. 내림프수종의 완화를 목적으로 하는 이노제 투여 및 저염식이 적용 등의 보존적 치료에도 15 - 21%의 환자들은 현훈 발작의 증상이 개선되지 않았다고 보고 되었으며³⁶⁾, 약물 요법 중 본 증례의 환자 또한 복용 중인 betahistidine 및 티아자이드계 이노제는 현훈의 증상은 감소시키나 이명 및 청력에 대한 효과는 불분명하며, 질병의 자연 경과를 바꾸는 효과는 거의 없다고 알려져 있다³⁷⁾.

그에 따라 메니에르병의 명확한 진단과 치료법 개발을 위해 병리기전 규명에 대한 활발한 연구들이 시행되고 있으며, 최근에는 근골격계의 문제와 메니에르병의 상관성 또한 주목을 받고 있다⁹⁾. 메니에르병의 특징적인 증상인 재발성 현훈, 난청, 이명 및 이충만감 등의 증상을 유발할 수 있다고 알려진 근육으로는 흉쇄유돌근, 교근 및 내측익돌근이 있다. 흉쇄유돌근 쇠골지의 경결은 귀의 깊숙한 부위에 통증을 유발하며, 현훈을 비롯한 자율신경계증상, 이명 및 청력의 감소를 나타낼 수 있다. 교근 심층부의 압통점은 협부와 악관절의 방사통, 귓속의 통증 및 이명을 유발할 수 있으며, 내측익돌근의 압통점은 입을 열거나 음식물을 씹을 때 및 이를 꼭 다물때 통증이 발생하고 귓속 깊숙한 곳의 방사통 및 이충만감을 유발할 수 있다¹⁰⁾. Bjorne 등의 연구³⁸⁾에 따르면 대조군에 비해 메니에르로 진단된 환자군에서 유의미하게 높은 목, 어깨 통증, 턱관절 통증과 같은 경추부 장애 (Cervical spine disorders, CSD)와 턱관절 장애 (Temporomandibular disorders, TMD) 증상의 빈도 (75%)를 나타내었다. Kempf 등의 연구³⁹⁾에서는 돌발성 난청, 감각신경성 난청, 메니에르병과 같은 만성 내이 질환을 가진 환자들이 치아 및 턱관절 검사를 받았으며, 결과적으로 대상자의 약 80%에서 TMD의 병리학적 소견이 발견되었다. Bjorne 등⁴⁰⁾은

경추부 장애와 턱관절 장애의 징후가 동반된 메니에르병 환자 24명을 대상으로 경추부와 하악부에 물리 치료, 근육 주사를 포함한 중재를 실시하고 6개월마다 정기적인 추적검사를 통해 3년간 예후를 추적한 결과, 현훈, 이명, 이충만감 등의 메니에르의 증상과 하악부, 경추부, 견부의 긴장과 통증, 두통의 강도가 동시에 지속적으로 감소하는 것을 보여주어 메니에르병 환자들에게 TMD와 CSD의 치료가 증상 완화에 효과가 있음을 보고하였다.

SU어혈약침은 梔子, 玄胡索, 乳香, 沒藥, 桃仁, 赤芍藥, 丹參, 蘇木 등의 약제로 구성된 중성어혈약침에 鹿茸을 추가한 것으로, 活血祛瘀止痛, 解熱消炎 등의 효과를 가져 급만성 근육통, 근긴장이상, 관절통, 관절 변형, 인대 염증, 신경인성 통증 관리 등에 활용될 수 있다⁴¹⁾. 실험적으로 좌골신경 압박 손상을 준 흰쥐에게 중성어혈약침을 시술하여 통증지표물질인 substance-P의 발현이 감소되었고, 신경영양성 인자의 발현이 증가되었다고 보고되었으⁴²⁾, 외상성 뇌손상 모델에서 신경세포의 자연사를 억제하는 신경보호작용이 있음이 밝혀진 바 있다⁴³⁾. 또한 녹용약침은 관절염 유발 흰쥐에서 염증 관련 인자인 PGE₂, COX-1, COX-2의 발현 억제를 통해 항염증, 진통 효과를 나타냄이 보고되었⁴⁴⁾. SU어혈약침치료는 翳風, 完骨, 風池, 風池 下2寸, 風池 下4寸, 風池 下6寸, 天鼎, 扶突, 肩貞, 天宗을 포함한 후경부, 견배부의 阿是穴에 시행되었으며, 下關, 頰車를 포함한 하악부의 阿是穴에도 추가적으로 약침치료를 시행하였다²⁹⁾. 해당 혈위들은 흉쇄유돌근, 승모근, 두판상근, 견갑거근 등의 경항부, 견배부 근육 및 교근 등의 턱관절 근육에 분포하며 환자가 통증을 호소하는 부위 주위에 팽팽한 띠 형태로 축진되었고, 압진시 강한 통증을 유발하였다. 이러한 阿是穴은 과도한 긴장, 잘못된 자세, 스트레스 등의 원인으로 인하여 氣血의 순환이 원활하지 않아 국소 부위에 혈액이 부족하게 되어 조직이 단단하게 굳으면서 생성되고 약침, 침 등의 적절한 자극을 통해 통해 경결점을 해소하고 氣血

의 순환을 정상화하는 것이 치료목표가 된다²⁹⁾. 따라서 活血祛瘀 작용으로 經絡의 氣血循行을 개선시키고 항염증, 진통 효능이 있는 SU어혈약침을 통해 경추부 및 견배부 근육의 단축과 경결을 해소하고자 하였다. 치료 결과, 경결점의 NRS 감소 정도와 이명, 난청, 이충만감의 NRS 감소 정도가 비슷하게 감소되었으며, 약침 치료 직후에 청각 증상이 큰 폭으로 개선된다는 환자의 진술을 통해 약침치료로 阿是穴의 통증과 근육의 단축이 해소됨에 따라 청각 증상 역시 호전됨을 확인할 수 있었다.

본 증례의 환자는 소양인 脾受寒表寒病 중 結胸證으로 변증되어 導赤降氣湯을 투여하였다. 導赤降氣湯은 소양인 表病의 두통, 결흉, 흥격번열 등을 치료하는 荊防導赤散에 茯苓, 澤瀉를 가미한 처방으로 表陰이 내려가지 못하고 裏陽이 상승지 못한 상태에서 울체되어 발생하는 소양인의 結胸證을 다스린다. 본 증례에서는 結胸證의 해소뿐만 아니라 表陰이 하강하지 못하고 裏陽이 상승하지 못하는 소양인 脾受寒表寒病의 병리와 내림프액의 순환 부전의 병리를 연계하여, 導赤降氣湯의 利水祛痰順氣 작용을 통해 내림프액의 순환을 도와 내림프수종을 개선하고자 하였다. 입원 28일차부터 34일차까지는 脾受寒表寒의 병리가 심화된 逆證에 사용하는 加味地黃湯을 사용하여 전반적인 회복 속도를 높였다.

본 증례는 2015년 메니에르병을 진단받고 2020년 6월 발생한 좌측 난청 및 이명, 이충만감을 주소증으로 호소하는 환자에 대한 한의 치험례로, 한 달의 치료 기간 동안 난청 및 이명으로 인한 불편감에 한의 치료의 효과를 확인하였으며, 이는 阿是穴의 SU어혈 약침 치료를 통해 경추부 및 하악부의 근골격계 긴장 상태를 해소한 것이 큰 역할을 한 것으로 판단된다. 본 증례는 전향적 관찰 연구, 대조군 연구 등의 추후 후속 연구의 기반이 되는 임상 관찰을 제시하고, 임상 의들에게 해당 질환 및 증상에 대한 치료 방법을 제안하는 의미 있는 연구라고 사료되나, 치료 증재로 약침 치료뿐만 아니라 한약, 침, 뜸 등의 복합한의치

료가 시행되었기 때문에 환자의 주소증 호전에 대한 각 증재의 개별적인 효과를 확인하기 어렵다는 한계점이 있었다. 또한 메니에르병은 환자마다 병의 진행, 증상의 발현 속도가 다양하며, 만성적인 경과를 보이므로 치료 효과 판정을 위해서는 장기간의 경과를 평가하는 것이 권장되고 있으나²⁶⁾ 본 증례에서는 입원 기간 동안 경과를 관찰하였으며 퇴원 이후 추적 관찰을 진행하지 못하여 치료의 장기간 지속 효과를 확인하지 못하였다. 향후 장기적인 경과 관찰과 다수의 환자를 대상으로 한 체계적인 임상연구를 통해 메니에르병에 대해 근골격학적 접근이 포함된 한의치료가 활성화되기를 기대해 본다.

참고문헌

1. Espinosa-Sanchez, J. & Lopez-Escamez, J. (2016). Menière's disease. Handbook of clinical neurology. 137(257-277)
2. Rauch, S. D. Merchant, S. N. & Thedinger, B. A. (1989). Meniere's syndrome and endolymphatic hydrops: Double-blind temporal bone study. Annals of Otolaryngology, Rhinology & Laryngology. 98(11). 873-883. <https://doi.org/10.1177/000348948909801108>
3. Okuno, T. & Sando, I. (1987). Localization, frequency, and severity of endolymphatic hydrops and the pathology of the labyrinthine membrane in meniere's disease. Annals of Otolaryngology, Rhinology & Laryngology. 96(4). 438-445. <https://doi.org/10.1177/000348948709600418>
4. Horner, K. (1993). Morphological changes associated with endolymphatic hydrops. Scanning microscopy. 7(1). 223-238.
5. Goebel, J. A. (2016). 2015 equilibrium committee amendment to the 1995 aao-hns guidelines for

- the definition of meniere's disease. *Otolaryngology -Head and Neck Surgery*. 154(3). 403-404. <https://doi.org/10.1177/0194599816628524>
6. Kim, M. H. & Cheon, C. (2020). Epidemiology and seasonal variation of ménière's disease: Data from a population-based study. *Audiology and Neurotology*. 25(4). 224-230. <https://doi.org/10.1159/000506921>
 7. Dieterich, M. (2008). *Dizziness. A practical approach to diagnosis and management*. BMJ Publishing Group Ltd.
 8. Kim, D., Kim, J., Kim, C., Kim, H., Kim, H. & Mun, I. (2010). *Current otolaryngology. Head and neck surgery*. 1st ed. Seoul: Doodam. 645-646.
 9. Jain, S., Jungade, S., Ranjan, A., Singh, P., Panicker, A., Singh, C., et al. (2021). Revisiting "meniere's disease" as "cervicogenic endolymphatic hydrops" and other vestibular and cervicogenic vertigo as "spectrum of same disease": A novel concept. *Indian Journal of Otolaryngology and Head & Neck Surgery*. 73(174-179). <https://doi.org/10.1007/s12070-020-01974-y>
 10. Lee, J.-H.Kim, M.-W. & Keum, D.-H. (2014). Two cases report on the patients with ear fullness by acupuncture therapy and scnear therapy on sternocleidomastoid muscle. *Journal of Korean Medicine Rehabilitation* 24(1). 125-132.
 11. Oh, K.-C. (2012). A clinical report on episodic vertigo with meniere's disease treated by saam acupuncture sojangjungkyuk. *The Journal of the Society of Korean Medicine Diagnostics*. 16(1). 35-44.
 12. Lee, M.-S.Park, Y.-G. & Bae, N.-Y. (2014). A case study of a taeumin patient with meniere's disease treated with cheongsimyeonja-tang. *Journal of Sasang Constitutional Medicine*. 26(3). 328-337. <https://doi.org/10.7730/JSCM.2014.26.3.328>
 13. Jang, S.-Y. & Shin, H.-C. (2011). Clinical reports of the meniere's disease in the diagnosis of deficiency-excess. *The Journal of Internal Korean Medicine*. 32(1). 121-128.
 14. Lee, S.-e.Kim, J.-h. & Kim, Y.-b. (2004). Oriental medical treatment in meniere's disease. *Journal of Acupuncture Research*. 21(6). 269-279.
 15. Hong, S.-H.Hwang, C.-Y.Yoon, H.-J. & Park, J.-Y. (2006). One cases of meniere's disease. *The Journal of Korean Medicine Ophthalmology and Otolaryngology and Dermatology*. 19(2). 288-295.
 16. Lee, S.-Y., Kim, M.-Y., Kim, Y.-J., Choi, W.-W., Min, I.-K., Park, J.-Y., et al. (2008). One case of meniere's disease. *The Journal of the Society of Stroke on Korean Medicine*. 9(1). 40-45.
 17. Kong GS, L. Y., Oh JH, Song JY, Kim SW, & Kang MH, E. G., Lee HC, Song WS (2020). The effect of korean medicine treatment on suspected meniere's disease with headache in a patient hospitalized at a korean medicine hospital: A case report. *The Journal of Internal Korean Medicine*. 41(2). 213-223. <https://doi.org/10.22246/jikm.2020.41.2.213>
 18. Eon-ji, R.Hwangbo, M. & Dong-chui, K. (2022). A case report of patient with meniere's disease treated with korean medicine. *THE JOURNAL OF EAST - WEST MEDICINES*. 47(1). 7-14.
 19. Cho, S.-h. (2021). A case report of meniere's

- disease treated by oryeong-san based on shanghanlun provisions. The Journal of Korean Medical Association of Clinical Sanghan-Geumgwe. 13(1). 99-110.
20. Ho, L. H. (2002). A clinical report on 8 constitutional acupuncture therapies for treatment one case of dizziness suggested menieres syndrome. Journal of physiology & pathology in Korean Medicine. 16(5). 1079-1083.
 21. Jung, H.-J.Ko, W.-S. & Yoon, H.-J. (2017). Korean medicinal review of the latest research trend on pathology of meniere's disease. The Journal of Korean Medicine Ophthalmology and Otolaryngology and Dermatology. 30(3). 103-118. <https://doi.org/10.6114/jkood.2017.30.3.103>
 22. Lee, K.-Y. & Hong, C.-H. (2018). Recent clinical research trends on acupuncture treatment of meniere's disease. The Journal of Korean Medicine Ophthalmology & Otolaryngology & Dermatology. 31(3). 26-38. <https://doi.org/10.6114/jkood.2018.31.3.026>
 23. Jeong, Y. T. & Lee, B. R. (2002). The bibliographical study on the cause and etiology of vertigo (眩暈). Journal of Hachwa Medicine. 11(1). 163-177.
 24. Jin, S. & Nam, H.-J. (2023). Analysis of the active compounds and therapeutic mechanisms of yijin-tang on meniere's disease using network pharmacology (i). The Journal of Korean Medicine Ophthalmology & Otolaryngology & Dermatology. 36(1). 50-63.
 25. Jin, S. & Nam, H.-J. (2023). Analysis of the active compounds and therapeutic mechanisms of yijin-tang on meniere's disease using network pharmacology (ii). The Journal of Korean Medicine Ophthalmology & Otolaryngology & Dermatology. 36(2). 1-9.
 26. Hearing, C. o. & Equilibrium (1995). Committee on hearing and equilibrium guidelines for the diagnosis and evaluation of therapy in meniere's disease. Otolaryngology-Head and Neck Surgery. 113(3). 181-185. [https://doi.org/10.1016/S0194-5998\(95\)70102-8](https://doi.org/10.1016/S0194-5998(95)70102-8)
 27. Goh, E.-K. & Lee, I.-W. (2005). Differential diagnosis of meniere's disease. Journal of Clinical Otolaryngology Head and Neck Surgery. 16(1). 33-40.
 28. Song, J. J., Koo, J. W., Kim, K. S., Byun, J. Y., Han, G. C. & Chae, S. W. (2012). The diagnosis criteria of meniere's disease and related objective tests. Korean Journal of Otorhinolaryngology-Head and Neck Surgery. 55(8). 476-481.
 29. Seong-Uk Park. The essence of pharmacopuncture: Seoul: wooripub. 2020:1-2, 13-21, 57-82
 30. Shim, S.-Y.Park, H.-J.Lee, J.-M. & Lee, H.-S. (2007). An overview of pain measurements. Korean Journal of Acupunct. 24(2). 77-97.
 31. Clark, J. G. (1981). Uses and abuses of hearing loss classification. Asha. 23(7). 493-500.
 32. Siegel, L. G. (1975). The treatment of idiopathic sudden sensorineural hearing loss. Otolaryngologic Clinics of North America. 8(2). 467-473. [https://doi.org/10.1016/S0030-6665\(20\)32783-3](https://doi.org/10.1016/S0030-6665(20)32783-3)
 33. Newman, C. W.Jacobson, G. P. & Spitzer, J. B. (1996). Development of the tinnitus handicap inventory. Archives of Otolaryngology-Head & Neck Surgery. 122(2). 143-148. <https://doi.org/10.1001/archotol.1996.01890140029007>
 34. Han, G., Lee, E., Lee, J., Park, S., Lee, H.,

- Jeon, E., et al. (2004). The study of standardization for a Korean adaptation of self-report measures of dizziness. *J Korean Bal Soc.* 3(2). 307-325.
35. Kim, N.-J., Park, H.-O., Sim, C.-S., Lee, C.-R., Kwon, Y.-J. & Lee, J.-H. (2012). The characteristics of tinnitus and hearing threshold-in workers with noise induced hearing loss from a hospital setting. *Korean Journal of Occupational and Environmental Medicine.* 24(4). 431-440.
36. Kim, H. H. Wiet, R. J. & Battista, R. A. (2005). Trends in the diagnosis and the management of meniere's disease: Results of a survey. *Otolaryngology-Head and Neck Surgery.* 132(5). 722-726. <https://doi.org/10.1016/j.otohns.2005.01.007>
37. Sajjadi, H. & Paparella, M. M. (2008). Meniere's disease. *The Lancet.* 372(9636). 406-414.
38. Bjorne, A. Berven, A. & Agerberg, G. (1998). Cervical signs and symptoms in patients with meniere's disease: A controlled study. *CRANIO®.* 16(3). 194-202. [https://doi.org/10.1016/S0140-6736\(08\)61161-7](https://doi.org/10.1016/S0140-6736(08)61161-7)
39. Kempf, H. Roller, R. & Mühlbradt, L. (1993). Correlation between inner ear disorders and temporomandibular joint diseases. *HNO.* 41(1). 7-10.
40. Bjorne, A. & Agerberg, G. (2003). Symptom relief after treatment of temporomandibular and cervical spine disorders in patients with meniere's disease: A three-year follow-up. *CRANIO®.* 21(1). 50-60. <https://doi.org/10.1080/08869634.2003.11746232>
41. Ku, J. Jung, C. & Hwang, J. H. (2022). Toxicological study of su-eohyeol pharmacopuncture in an in vivo micronucleus test in sprague-dawley rats. *Korean Journal of Acupuncture.* 39(2). 54-62. <https://doi.org/10.14406/acu.2022.008>
42. Yeom, S. & Kim, K. Effects of ohyaksungisan and jungsongouhyul pharmacopuncture on pain reduction and nerve generation after crush injury in rats sciatic nerve. *The Journal of Korean Medicine Rehabilitation* 2009. 19(2). 51-72.
43. IM, J. (2010). Neuroprotective effects of neutral pharmacopuncture for blood stasis and tangguisusangami-tang (dangguixusanjiawei-tang) in the experimental traumatic brain injury rats. *Journal of Korean Medicine Rehabilitation.* 20(1). 13-26.
44. HY, K. (2010). Effects of bee venom and cervi cornu parvum pharmacopuncture in monosodium iodoacetate (mia)-induced osteoarthritis rat. *Journal of Korean Medicine Rehabilitation.* 20(1). 61-77. <https://doi.org/10.13048/jkm.13013>

ORCID

- 김동주 <https://orcid.org/0000-0001-8346-6495>
허경화 <https://orcid.org/0009-0001-3608-6518>
이경화 <http://orcid.org/0000-0003-0319-0746>
이혜진 <http://orcid.org/0000-0001-9493-0994>
조승연 <http://orcid.org/0000-0003-3149-9759>
박정미 <http://orcid.org/0000-0002-0851-4431>
고창남 <http://orcid.org/0000-0002-4749-7961>
박성욱 <http://orcid.org/0000-0002-4617-2719>