

Case Report

도침을 이용한 안면부 위축성 흉터의 치험례

민들레¹, 이용호¹, 고남경¹

¹온바디한의원

A Clinical Report on Facial Atrophic Scars treatment with Acupotomy

Deul Le Min¹, Yong Ho Lee¹, Nam Gyeong Go¹

¹Onbody Oriental Medicine Clinic

Objectives: The purpose of this study is to evaluate the clinical effectiveness of acupotomy in the treatment of various facial atrophic scars except acne scars.

Methods: Four patients with facial atrophic scars were treated by superficial dermal undermining with acupotomy. They were treated six times, and evaluated by comparing before and after photos, PGA(Physician's Global assessment), SESES(The Stony Brook Scar Evaluation Score) and patient satisfaction.

Results and Conclusions: After observing case photos, PGA, SBSES, patient's satisfaction, it can be considered that acupotomy is an effective treatment modality for facial atrophic scars and it has no significant side effects.

Key Words : Facial atrophic scar, Acupotomy, PGA, SBSES

서론

흉터는 상처나 궤양이 생긴 부위에서 치유 과정 중에 발생하며, 주로 섬유조직으로 이루어져 있고 표피는 얇으며 피부 주름과 피부 부속기가 없다. 흉터의 분류는 함몰·융기 여부에 따라서 위축성 흉터와 비후성 흉터로 구분하며, 추가적으로 편평 흉터와 흉터종을 흉터의 범주에 포함시키기도 한다^{1,2)}.

이 중 함몰된 형태의 위축성 흉터는 임상적으로 여드름이나 외상, 수두나 세균 감염 후에 주위 피부보다 함몰되어 생기는 흉터로, 일반적인 화장으로 잘 가려지지 않고 미용적인 문제를 유발하는 경우가 흔하다. 치료로는 레이저 박피, 화학적 박피, 기계 박피 등의 박피술, punch elevation, punch graft 등

의 침습적인 방법, 스무스빔과 같은 비침습적인 레이저나 프락셔널 레이저 등 다양한 방법이 사용되고 있다³⁾.

본 논문에서 안면부 위축성 흉터의 치료를 위해 사용한 요법은 한의학적 도침요법과 자락사혈의 개념을 결부한 것으로 볼 수 있다. 도침요법은 고대부터 행해지던 陶磁器片과 칼 모양의 침인 鈹鍼을 활용하여 經皮 및 經筋·經脈의 邪氣를 몰아내고 氣血을 조정했던 한의학 고유의 침술이다. 이는 조직의 유착을 박리하여 원래의 동적 상태로 회복시켜 주고 병소 부위를 소통시켜 기혈을 순조롭게 한다^{4,5)}. 또한 자락사혈은 三稜鍼, 小眉刀, 皮膚鍼 등의 기구를 써서 淺表 혈관을 刺破하여 소량의 혈액을 방출하는 것으로, 이를 통해 울결된 氣血이 소통되고 邪氣가

· Received : 6 August 2015 · Revised : 18 September 2015 · Accepted : 18 September 2015

· Correspondence to : 민들레(Deul Le Min)

서울특별시 강남구 논현동 200-6 동양빌딩 5층 온바디한의원

Tel : +82-2-1661-3975, Fax : 0505-333-1375, E-mail : piyo928@hanmail.net

제거되어 陰陽이 평형을 이루도록 하여 질병을 치료하는 방법이다⁶⁾.

최근 위축성 여드름 흉터의 한의학적 치료에 대한 여러 연구들이 이루어지고 있으나^{7,8)}, 여드름흉터 이외의 감염 또는 외상 후 흉터에 대한 한의학적 치료 연구 보고는 찾아볼 수 없었다. 이에 본 논문에서는 여드름 흉터 이외의 다양한 안면부 위축성 흉터에 대한 한방 外治를 시행하여 흉터 개선에 좋은 효과를 관찰하였기에 이를 보고하는 바이다.

대상 및 방법

1. 연구대상

2014년 3월부터 2014년 11월까지 서울 O 한의원에 안면부 위축성 흉터를 주소로 내원한 환자 중 연구대상자로 참여하는데 동의하고, 안면부의 기타 기저 질환이 없는 환자 4명을 대상으로 하였다. 시술 기간 동안 흉터에 영향을 미칠 수 있는 동일 의료기관 및 타 의료기관의 기타 시술을 받지 않도록 하였다.

2. 치료방법

본 연구에서는 안면부 위축성 흉터의 치료를 위해 도침요법을 사용하였다. 시술시 도구의 선택은 흉터의 모양과 깊이에 따라 결정하나, 본 연구에 사용된 도구는 침침에 편평한 날이 붙어 있는 0.5 × 50mm의 일회용 도침(동방침구제작소, 한국)으로 통일하였다.

모든 시술은 6년의 정규 한의과대학 교육을 거쳐 한의사 면허를 취득한, 임상경험 5년 이상의 한의사 1인에 의하여 시행되었다. 시술자는 도침요법 시행 전 시술에 따른 감염을 막기 위해 멸균 장갑과 마스크를 착용하였다. 시술 전 시술 부위를 보리솜으로 닦고 포타딘으로 멸균처리한 후 보리솜으로 한 번 더 닦아내고 시술을 진행하였다. 우선 도침을 흉터 함몰부 아래 부분까지 자입하고 섬유성 띠를 절개한다. 이어 자입된 침을 좌우로 움직여 이차적으로 섬유성 띠를 끊어낸 후 끊긴 섬유 띠 아래로 혈액의

유입을 유발하여 재생을 촉진시킨다. 이후 다시 처음 자입한 흉터부위에 직각되는 방향으로 교차로 자입한다. 이와 같은 과정을 수회 반복하여 충분한 재생을 유도한다.

시술 직후 출혈 부위를 보리솜으로 닦아내고 출혈 부위가 지혈되면 재생테이프를 붙여주었다. 환자에게 시술 당일은 음주, 과도한 운동, 사우나 등을 피하도록 지도하였다. 흉터 치료의 시술은 동일한 1인의 한의사가 지속적으로 시술하였으며 피부 재생 기간을 고려하여 2-4주 간격으로 총 6회 시술받도록 하였고 내원시마다 경과를 관찰하였다.

3. 평가방법

1) 임상 사진

초진 내원 시와 6회 치료 종료 후 환자의 안면부를 카메라(CANON EOS 600D, CANON MACRO LENS EF-S 60mm 1:2.8 USM)를 이용하여 촬영하였다. 촬영실 조도는 539.05 lux이며, 정면, 측면 45도 및 90도 각도에서 총 5장의 사진을 촬영하였다. 시술 직후에는 시술 부위에 출혈, 부종 등으로 정확한 평가가 이루어지지 않는 점을 고려하여 최종 치료 시점 2주 후에 평가하였다.

환자의 상태는 촬영된 사진을 시술에 참여하지 않은 임상경력 3년 이상의 한의사 3인이 ‘변화 없음, 약간 호전, 중등도 호전, 현저한 호전, 거의 소실’(Table 1)로 평가하도록 하였으며, 보다 객관적인 평가를 위해 The Stony Brook Scar Evaluation Score 척도에 따라 치료 호전도를 평가하였다.

본 논문에 사용된 The Stony Brook Scar Evaluation Scale(SBSES)는 2007년 Singer et al에 의해 제안된

Table 1. Physician's Global Assessment(PGA)

Evaluation of improvement	Points
None	0
Slight	1
Average	2
Good	3
Very good	4

Table 2. The Stony Brook Scar Evaluation Score

	Scar category	No. of*Points
Width	> 2mm	0
	≤ 2mm	1
Height	Elevated or depressed in relation to surrounding skin	0
	Flat	1
Color	Darker than surrounding skin (red, purple, brown, or black)	0
	Same color or lighter than surrounding skin	1
Hatch marks or suture marks	Present	0
	Absent	1
Overall appearance	Poor	0
	Good	1

*Total score=sum of individual scores; range, 0 (worst) to 5 (best)

단기간의 상처치유 결과를 측정하기 위한 흉터평가 척도이다. 각각 0 또는 1로 답하는 형식의 5개의 항목으로 구성되어 최종적으로 0(worst)부터 5(best)의 점수로 산출하게 된다⁹⁾(Table 2).

2) 환자 설문지

치료가 종료된 후 준비된 설문지로 흉터 치료에 대한 만족도를 ‘변화 없음, 거의 변화 없음, 약간 호전, 호전, 많이 호전’으로 표시하도록 하고, 다른 사람에게 한방 치료를 추천하고 싶은지, 흉터가 있다면 한방 치료를 다시 받고 싶은지 여부를 0~10의 숫자로 체크하도록 하였다. 또한 시술 도중 또는 시술 후 불편했던 증상을 기입하도록 하였다.

3) 동의서 작성

본 연구는 시술자가 직접 환자 본인에게 연구의 목적 및 방법에 관하여 충분히 설명하고, 치료 전후 사진 및 개인정보의 활용에 동의를 얻은 후 진행되었다.

- 3) 발병일 : 1997년경
- 4) 과거력 : None of specific
- 5) 현병력 : 3세경 자갈에 찍혀서 local 성형외과에서 꺾맨 후 흉터 발생. 흉터 치료 경험 없음.
- 6) 치료기간 : 2014.07.14 ~ 2014.10.02 (총 6회 내원)

7) 치료 경과 및 평가 결과
흉터 치료 프로그램을 2주 간격으로 총 6회 시행하였다. 초기 좌측 볼 약 9mm 가량의 위축성 흉터가 관찰되었으며 치료가 끝난 후 흉터의 크기와 깊이가 개선된 모습을 볼 수 있었다(Fig. 1).

관찰자에 의한 치료효과 평가에서는 ‘4점(거의 소실)’, SBSSES는 치료 전 ‘0점’에서 치료 종료 후 ‘3점’으로 호전되었다.

환자는 시술에 대해 ‘호전’되었다고 느꼈으며, 본 치료를 다른 사람에게 추천하고 싶은지에 대해 ‘7점’, 흉터가 있을 경우 다시 한방 치료를 받고 싶은지에 대해 ‘7점’으로 응답하였다. 시술 도중 시술 후 불편했던 증상에 대해서는 발적감이 불편했다고 응답하였다.

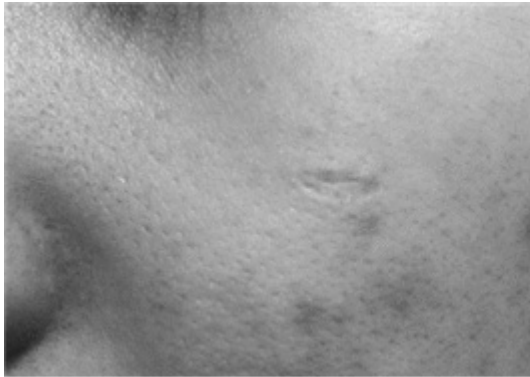증 례

1. Case 1

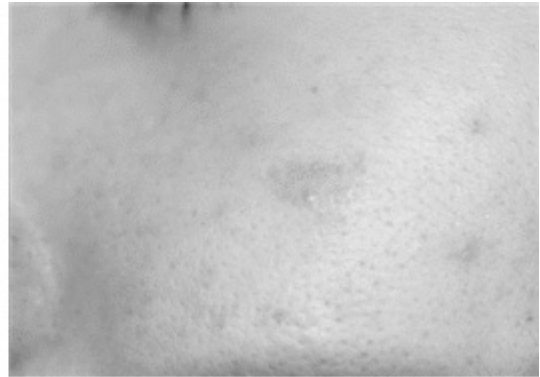- 1) 환 자 : 임○○ (21세/女)
- 2) 주소증 : 좌측 볼 약 9mm 크기의 위축성 흉터

2. Case 2

- 1) 환 자 : 홍○○(22세/女)
- 2) 주소증 : 좌측 눈 밑 약 5mm 크기의 위축성

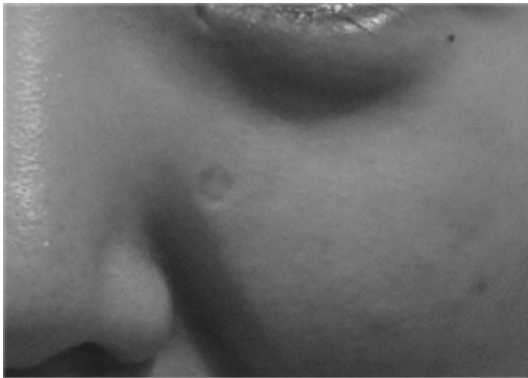

A : before treatment(2014.07.14.)

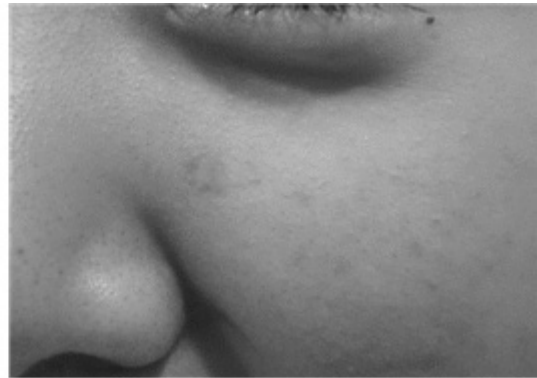

B : after treatment(2014.10.02.)

Fig. 1. Before and after treatment of case 1 patient



A : before treatment(2014.05.23.)



B : after treatment(2014.09.01.)

Fig. 2. Before and after treatment of case 2 patient

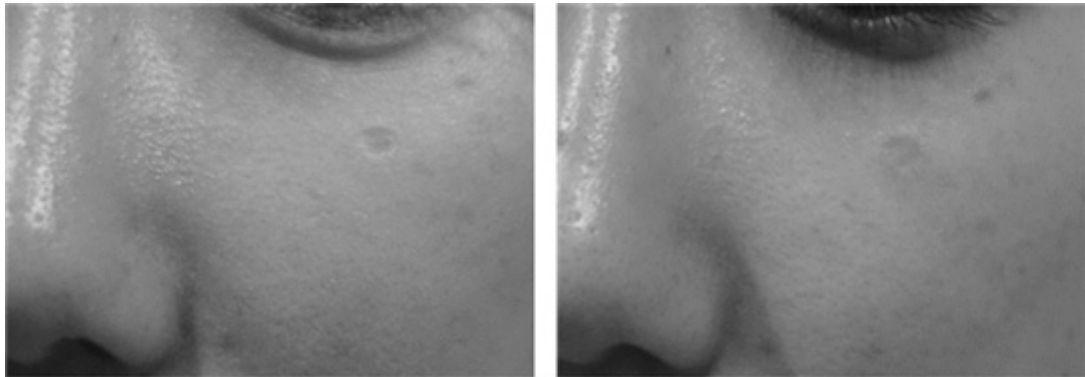
흉터

- 3) 발병일 : 2003년경
- 4) 과거력 : none of specific
- 5) 현병력 : 10세경 수두흉터 발생. 흉터 치료한 적 없음
- 6) 치료기간 : 2014.05.23. ~ 2014.09.01 (총 6회 내원)
- 7) 치료 경과 및 평가 결과
흉터 치료 프로그램을 2~4주 간격으로 총 6회 시행하였다. 초기 좌측 눈 밑 약 5mm 가량의 위축성 흉터가 관찰되었으며 치료가 끝난 후 흉터의 크기와

깊이가 개선된 모습을 볼 수 있었다(Fig. 2).

관찰자에 의한 치료효과 평가에서는 '4점(거의 소실)', SBSES는 치료 전 '0점'에서 치료 종료 후 '5점'으로 호전되었다.

환자는 시술에 대해 '많이 호전'되었다고 느꼈으며, 본 치료를 다른 사람에게 추천하고 싶은지에 대해 '10점', 흉터가 있을 경우 다시 한방 치료를 받고 싶은지에 대해 '10점'으로 응답하였다. 시술 도중·시술 후 불편했던 증상에 대해서는 발적감이 불편했지만 금방 완화되었다고 응답하였다.



A : before treatment(2014.03.20.)

B : after treatment(2014.06.13.)

Fig. 3. Before and after treatment of case 3 patient

3. Case 3

- 1) 환 자 : 임○○(29세/女)
- 2) 주소증 : 좌측 눈 밑 약 5mm 크기의 위축성 흉터
- 3) 발병일 : 2003년경
- 4) 과거력 : None of specific
- 5) 현병력 : local 피부과에서 점 제거술 후 흉터 발생. 본원 내원하기 한 달 전 타 한 의원에서 흉터 치료(침 치료) 1회 받았으나 호전 없었음
- 6) 치료기간 : 2014.03.20. ~ 2014.06.13 (총 6회 내원)
- 7) 치료 경과 및 평가 결과
흉터 치료 프로그램을 2~4주 간격으로 총 6회 시행하였다. 초기 좌측 눈 밑 약 5mm 가량의 위축성 흉터가 관찰되었으며 치료가 끝난 후 흉터의 크기와 깊이가 개선된 모습을 볼 수 있었다(Fig. 3).

관찰자에 의한 치료효과 평가에서는 '3점(중등도 호전)', SBSSES는 치료 전 '0점'에서 치료 종료 후 '3점'으로 호전되었다.

환자는 시술에 대해 '많이 호전'되었다고 느꼈으며, 본 치료를 다른 사람에게 추천하고 싶은지에 대해 '8점', 흉터가 있을 경우 다시 한방 치료를 받고 싶은지에 대해 '10점'으로 응답하였다. 시술 도중 시

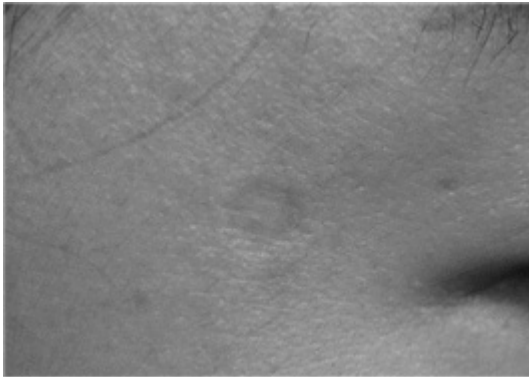
술 후 불편했던 증상에 대해서는 시술시 통증이 불편했지만 참을만한 정도였다고 응답하였다.

4. Case 4

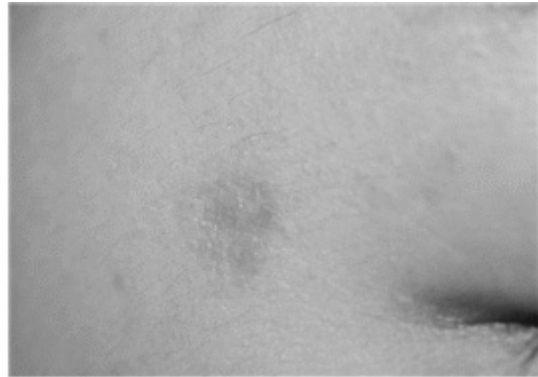- 1) 환 자 : 김○○ (30세/女)
- 2) 주소증 : 우측 눈 옆 약 6mm 크기의 위축성 흉터
- 3) 발병일 : 1991년경
- 4) 과거력 : None of specific
- 5) 현병력 : 7세경 수두 흉터 발생. 2012년부터 2014년 초까지 local 피부과에서 프락셀 10회 시술 받으면서 전반적인 피부상태는 개선되었으나, 흉터 치료에 있어서는 전혀 효과 없었음.
- 6) 치료기간 : 2014.09.16. ~ 2014.11.13 (총 6회 내원)

- 7) 치료 경과 및 평가 결과
흉터 치료 프로그램을 2주 간격으로 총 6회 시행하였다. 초기 우측 눈 옆 약 6mm 가량의 위축성 흉터가 관찰되었으며 치료가 끝난 후 흉터의 크기와 깊이가 개선된 모습을 볼 수 있었다(Fig. 4).

관찰자에 의한 치료효과 평가에서는 '4점(거의 소실)', SBSSES는 치료 전 '0점'에서 치료 종료 후 '4점'으로 호전되었다.



A : before treatment(2014.09.16.)



B : after treatment(2014.11.13.)

Fig. 4. Before and after treatment of case 4 patient

환자는 시술에 대해 '많이 호전'되었다고 느꼈으며, 본 치료를 다른 사람에게 추천하고 싶은지에 대해 '10점', 흉터가 있을 경우 다시 한방 치료를 받고 싶은지에 대해 '10점'으로 응답하였다. 시술 도중·시술 후 불편했던 증상에 대해서 발적감이 불편했다고 응답하였다.

명이었으며, '흉터의 한방 치료를 다른 사람에게 추천하고 싶다'는 질문에 0부터 10까지 숫자로 표현했을 때 '10점' 2명, '8점'1명, '7점'1명이었고, 흉터가 있을 때 다시 한방 치료를 선택하겠다'는 질문에는 '10점'이 3명, '7점'이 1명으로 나타났다.(Table 3, Fig. 5). 시술시 불편사항에 있어서는 시술시 발적감과 통증 등을 호소하였다.

결 과

1. 일반적 특성

본 연구 대상 환자의 연령은 21~30세로 평균 연령은 25.5세였고 성별은 모두 여자였다. 치료기간 동안 본원에서 시행한 흉터 치료 외에 다른 피부과적 시술은 받지 않았다(Table 3).

2. 치료 효과 분석

흉터 치료 후 관찰자에 의한 치료 효과 평가는 '4점(거의 소실)' 3명, '3점(중등도 호전)' 1명으로 나타났다, 치료 전후의 The Stony Brook Scar Evaluation Score(SBSES) 변화는 치료 전 모두 '0점'이었으나 치료 후 '5점' 1명, '4점' 1명, '3점' 2명으로 호전되었다.

환자 본인의 만족도는 '많이 호전' 3명, '호전' 1

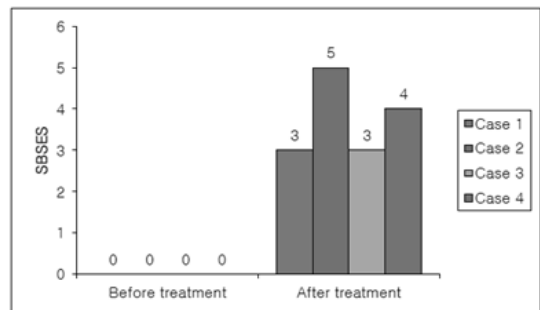


Fig. 5. SBSES change before and after scar treatment

고찰 및 결론

흉터와 같은 영구적인 신체적 변화는 자신과 타인의 신체에 대해서 일반적인 사람에 비하여 부정적 판단을 하게 되는 인식의 편향을 유발한다¹⁰⁾. 특히

Table 3. The Results of Scar Treatment

Case	Sex	Age	PGA	SBSES		Satisfaction	Recommendation	Re-treatment
				before	after			
1	F	21	4	0 (0-0-0-0-0)	3 (0-1-0-1-1)	Good	7	7
2	F	22	4	0 (0-0-0-0-0)	5 (1-1-1-1-1)	Very good	10	10
3	F	29	3	0(0-0-0-0-0)	3 (0-1-1-0-1)	Very good	8	10
4	F	30	4	0(0-0-0-0-0)	4 (1-1-0-1-1)	Very good	10	10

안면부의 흉터는 심리사회적 측면에서 자신감 결여, 사회적 낙인, 일상생활 지장, 걱정, 우울 등을 유발할 수 있어^{11,12)}, 개인의 삶의 질 향상을 위해 보다 적극적인 치료가 필요하다.

흉터는 염증반응 후 진피의 섬유성 반흔 형성의 결과로서 자연 치유와 회복 과정으로 나타난 산물이며 keloid, hypertrophic, stretched, atrophic scar로 분류한다. 이 중 위축성 흉터는 정상 진피의 소실로 진피층 피부 세포의 소실로 인한 전반적인 피부 위축을 나타내는 것으로, 조직학적으로 콜라겐, 탄력 섬유, 심부 진피 지방의 소실로 인해 피부층이 얇은 것이 특징이며 진피 하층으로의 유착을 형성하게 된다¹³⁾.

鍼은 가장 경제적이고 다양한 효과를 거둘 수 있는 외부 자극 방법으로서, 각 경혈을 자극하여 경락의 기능을 昂揚시키는 작용을 하며, 氣機를 소통시키는 작용을 한다. 또한 침 자극은 국소 출혈을 야기하여 혈소판유래성장인자(platelet-derived growth factor)를 포함한 많은 성장인자를 활성화시켜 치유와 재생을 유도한다¹⁴⁾.

침에 의해 손상 받은 피부 조직은 염증 반응을 일으킨 후 수복(repair)하는 과정인 섬유아세포 증식, 콜라겐 생합성 증가, 콜라겐 분해 억제, 말초 혈관 신생 등의 증식단계와 성숙단계를 거치게 된다¹⁵⁾. 즉, 손상에 대한 창상치유기전으로서 세포 분열이 촉진되고, 콜라겐 섬유의 생산이 늘어나며 기질의 양이 늘고, 혈류 순환이 촉진된다. 이러한 침의 원리를 이용한 흉터 치료법 중 하나가 본 연구에서 사용된 도침요법이다.

본 논문에 사용된 흉터 치료 요법은 한의학적 도

침요법과 자락사혈의 개념을 결부한 것으로 볼 수 있다. 도침요법은 고대부터 행해지던 陶磁器片과 갈 모양의 침인 鈹鍼을 활용하여 經皮 뿐 아니라 經筋 經脈의 邪氣를 몰아내고 氣血을 조정했던 한의학 고유의 침술이다. <韓非子>와 <黃帝內經>에 최초 기록된 이후, <五十二病方>, <脈法>, <劉涓子鬼遺方>, <外科大成>, <外科理例>, <外科精要> 등에도 지속적으로 기록되어 있다. 특히 후대에 이룰수록 부위와 시술 방법이 구체화되고 적응증과 금기증이 명확해짐에 비추어볼 때, 도침술의 임상실천과 연구가 매우 활발히 이루어졌음을 짐작할 수 있다⁵⁾.

도침요법은 기혈을 소통하고 逐痰, 活血祛瘀하는 침의 원리에 양방의 수술요법을 병합하여 연부조직의 유착을 박리하거나 절개 또는 절단하여 만성적이고 고질적인 병변을 제거하는 것을 그 원리로 한다. 따라서 각종 연부조직의 유착, 연축, 사지나 구간의 손상으로 인한 후유증, 수술로 인한 손상 후유증, 병리적 손상후유증 등의 치료에 사용될 수 있다¹⁶⁻¹⁸⁾.

또한 흉터 치료 시술 과정에서 손상된 조직 사이로 혈액이 유출되는데, 이는 적절한 鍼具를 사용해서 인체 淺表 부위의 어떤 血絡을 깨뜨려 일정량의 혈액을 방출시켜 질병을 치료하는 한의학적인 刺絡瀉血의 치료법과 유사하다. 이러한 瀉血의 과정을 통해 血脈의 瘀滯를 소통시켜 氣血순환이 순조롭고, 陰陽을 調整함으로써 病邪를 제거하여 正氣를 회복시켜 질병을 치료하는 것이다¹⁹⁾. 자락사혈의 정확한 기원은 기록되어 있지 않으나 출토된 砭石, 石鍼, 骨鍼 등 문물을 고증해 보면 인류는 약 1만여 년 전부터 자락요법으로 질병을 치료하였다는 것을 알 수 있으며, <黃帝內經>에서는 鋒鍼으로 刺絡하였다고

하였고, 또한 자락요법의 操作方法, 取穴法, 治療範圍 등을 자세하게 기록하였다²⁰⁾. 본 연구에 사용된 흉터 치료 요법은 자락사혈의 여러 조작방법 중 叢刺에 해당하며, 이는 하나의 비교적 작은 부위를 집중적으로 點刺하거나 혹은 重叩하여 微妙하게 출혈 시키는 방법이다⁶⁾.

도침요법을 이용한 위축성 흉터 치료의 이점은 안전하고 경제적일 뿐 아니라 다른 물질의 주사 없이도 꺼진 피부를 올릴 수 있으며 피부에는 최소한 침습적으로 흉터의 외형을 장기적으로 개선할 수 있다는 것이다. 필러나 자가지방, 자가혈 등 주사에 의한 효과는 오래가지 못해 흡수되지만 도침 요법에 의해 용기된 부위는 새로운 조직의 생성에 의한 것이어서 오랫동안 유지되므로²¹⁾, 시술의 안정성에 있어 매우 효과적이라고 할 수 있다.

그러나 시술 과정에서 통증이 발생한다는 점과 흉터와 같은 피하층의 평면 형태 꺼짐을 용기시키는 데에는 효과적이지만 선과 점 형태의 꺼짐과 같은 진피층의 문제에는 활용이 어렵고, 침의 굵기와 시술 정도에 따라 과도한 자극이 가해질 경우 과증식의 우려가 있으므로^{22,23)}, 위축성 흉터 치료에 대한 도침요법의 적용은 시술자의 임상경험과 숙련도에 따라 결과의 차이가 나타날 수 있을 것으로 사료된다.

본 논문에서 치료효과 평가를 위해 사용한 The Stony Brook Scar Evaluation Scale(SBSES)는 2007년 Singer et al에 의해 제안된 것으로, 단기간의 상처치유 결과를 측정하기 위한 흉터평가 척도이다. 각각 0 또는 1로 답하는 형식의 5개의 항목으로 구성되어 최종적으로 0(worst)부터 5(best)의 점수로 산출하게 된다⁹⁾.

시술 전후 사진으로 비교 시 본 연구에 참여한 모든 환자들의 위축성 흉터에 눈에 띄는 개선이 있음을 관찰할 수 있었다. 치료에 참여하지 않은 임상경력 3년 이상의 한의사 3인에 의한 치료 효과 평가에서는 ‘4점(거의 소실)’ 3명, ‘3점(중등도 호전)’ 1명으로 나타났고, 치료 전후의 The Stony Brook Scar Evaluation Score(SBSES) 변화는 치료 전 모두 ‘0

점’이었으나 치료 후 ‘5점’ 1명, ‘4점’ 1명, ‘3점’ 2명으로 호전되었다.

환자 본인의 만족도는 ‘많이 호전’ 3명, ‘호전’ 1명으로, ‘흉터의 한방 치료를 다른 사람에게 추천하고 싶다’는 질문에 0부터 10까지 숫자로 표현했을 때 ‘10점’ 2명, ‘8점’ 1명, ‘7점’ 1명이었으며, 흉터가 있을 때 다시 한방 치료를 선택하겠다’는 질문에는 ‘10점’이 3명, ‘7점’이 1명으로 만족감을 나타냈다. 시술시 불편사항에 있어서는 발적감과 통증 등을 호소하였으나 발적감은 시간이 지나면서 호전되었고, 통증도 견딜만한 정도의 통증이라고 응답하였다.

흉터 치료의 성공 여부는 초진 당시 개인의 상황과 치료자의 경험에 의해 결정된다고 알려져 있다²⁴⁾. 또한 최선의 흉터 치료에는 환자의 적극적인 참여가 요구되며 흉터 치료는 짧은 간격을 두고 시행하는 편이 좋다²⁵⁾.

따라서 환자의 관점과 기대 및 요구, 그에 적합한 치료법, 예상되는 치료 결과와 기간 등을 염두에 두고 환자와의 충분한 상의를 통해 치료 방법과 기간 등을 결정하는 것이 좋을 것으로 사료된다.

최근 임상적으로 한방미용·성형과 관련된 여러 가지 치료법들이 소개되고, 특히 침을 이용한 시술들에 대한 관심이 높아지고 있다. 그러나 임상에서 사용되는 다양한 시술 및 치료에 비해 관련 연구 보고는 충분히 이루어지고 있지 않은 실정이다.

본 연구는 도침요법을 위축성 함몰성 흉터에 응용하고 그 효과를 객관적 scale로 평가했다는 점에서 가치가 있다. 하지만 치료 대상자 수가 4례에 불과하여 다양한 흉터 치료에 도침요법이 더욱 활성화되기 위해서는 향후 지속적인 증례 축적이 이루어져야 할 것이다. 보다 체계적인 연구를 통해 여러 가지 흉터에 따른 치료율과 회복 기간 및 예후 등을 분석하여 치료의 객관성과 재현성을 확보하려는 노력이 필요하다고 사료된다. 이를 바탕으로 한의학적인 미용침 시술의 효과와 안정성이 입증되어 한방 미용 치료의 영역이 확장될 수 있기를 기대해본다.

참고문헌

1. Freedberg IM, Eisen AZ, Wolff K, Austen KF, Goldsmith LA, Katz SI. Fitzpatrick's Dermatology in general medicine. 6th ed. New York:McGraw-Hill. 2003:22-3.
2. Akasaka Y, Fujita K, Ishikawa Y, et al. Detection of apoptosis in keloids and a comparative study on apoptosis between keloids, hypertrophic scars, normal healed flat scars, and dermatofibroma. *Wound Repair Regen.* 2001;9(6):501-6.
3. Lee SJ. The focal laser treatments on depressed acne scars. *Kor J Dermatol.* 2011;63(1):290.
4. Gwon JC, You GR, Jung SD. Western medicine and surgery on the comparative study of Oriental Medicine. *The Journal of Korean Academy of Medical Gi-Gong.* 2006;9(1):238-74.
5. Ju HJ. Acupotomy. Seoul:Jungdam. 2003:9-42.
6. Choi YT. The Acupuncture and Moxibustion (The second volume). Seoul:Jipmoondang. 2007: 1035-6, 1046-7.
7. Lee KS, Kim YR, Choi HS. Case Study of Treating Acne Scar Using Scar Regeneration Acupuncture Therapy and Micro-needle Therapy. *The Acupuncture.* 2012;29(4):81-91.
8. Baek SC, Hong MS, Jegal H, et al. A Clinical Report on The Atrophic Acne Scar with Subcision. *The Journal of Korean Medical Ophthalmology & Otolaryngology & Dermatology.* 2012;25(4):80-8.
9. Singer AJ, Arora B, Dagum A, Valentine S, Hollander JE. Development and validation of a novel scar evaluation scale. *Plast Reconstr Surg.* 2007;120(7):1892-7.
10. Ritvo E, Del Rosso JQ, Stillman MA, La Riche C. Psychosocial judgements and perceptions of adolescents with acne vulgaris: A blinded, controlled comparison of adult and peer evaluations. *Biopsychosoc Med.* 2011;5(1):1-15.
11. Robert R, Meyer W, Bishop S, Rosenberg L, Murphy L, Blakeney P. Disfiguring burn scars and adolescent self-esteem. *Burns.* 1999;25(7): 581-5.
12. Bakker A, Maertens KJ, Van Son MJ, Van Loey NE. Psychological consequences of pediatric burns from a child and family perspective: a review of the empirical literature. *Clin Psychol Rev.* 2013;33(3):361-71.
13. Patel L, McGrouther D, Chakrabarty K. Evaluating evidence for atrophic scarring treatment modalities. *JRSM Open.* 2014;5(9): 1-13.
14. Han JB. What is IMS? *The Acupuncture.* 2007;24(5):127-36.
15. Korean Wound Management Society. The new wound healing. Seoul:Korea Medical Book Publisher. 2002:46-67.
16. Jang EH, Kim SC, Lim NR, et al. Case Study of Oriental Medicine Treatment with Acupotomy Therapy of the Herniated Lumbar Intervertebral Disc Patient. *The Acupuncture.* 2008;25(4): 171-81.
17. Kwak BM, Hong KE. Four Case of HIVD -Lumbar Spine Patient Treated with Acupotomy. *The Acupuncture.* 2008;25(4):149-56.
18. Zhu HZ. Acupotomy. Beijing:Chinese Medicine Publishing Company. 1992:9-42.
19. Kang HC, Lee JT, Kim YJ. A Study on the Blood-Letting Therapy of SoMoon. *J Korean Medical Classics.* 2013;26(4):325-39.
20. Jin J. Study of XieXue method[dissertation]. Daejeon:Daejeon Univ;2007.
21. Orentreich DS, Orentreich N. Subcutaneous incisionless(subcision) surgery for the correction of depressed scars and wrinkles. *Dermatol Surg.* 1995;21(6):543-9.
22. Aalami Harandi S, Balighi K, Lajevardi V, Akbari E. Subcision-suction method: new successful combination therapy in treatment of atrophic acne scars and other depressed scars. *J*

- Eur Acad Dermatol Venereol. 2011;25(1):92-9.
23. Jacob CI, Dover JS, Kaminer MS. Acne scarring : a classification system and review of treatment options. J Am Acad Dermatol. 2001;45(1):109-17.
24. Nast A, Eming S, Fluhr J, et al. Deutsche S2k Leitlinie zur Therapie pathologischer Narben (hypertrophe Narben und Keloide). J Dtsch Dermatol Ges. 2012;10(10):747-62.
25. Wagner JA. Therapy of pathological scars. J Dtsch Dermatol Ges. 2013;11(12):1139-57.